Aus der patholog.-anatom. Anstalt in Basel.
Vorsteher: Prof. Dr. Ed. Kaufmann.

Über das primäre Karzinom der männlichen Harnröhre

mit Beiträgen zur Kasuistik, vier Abbildungen und einer Tabelle.

Inaugural-Dissertation

zur Erlangung der medizinischen Doktorwürde

der hohen medizinischen Fakultät

der Universität Basel

vorgelegt

von

Paul Preiswerk, prakt. Arzt

aus Basel.

Stanford University Library
AUG 22 1908

Leipzig
Verlag von Georg Thieme
1907.

Aus der patholog.-anatom. Anstalt in Basel.
Vorsteher: Prof. Dr. Ed. Kaufmann.

Über das primäre Karzinom der männlichen Harnröhre

mit Beiträgen zur Kasuistik, vier Abbildungen und einer Tabelle.

Inaugural-Dissertation

zur Erlangung der medizinischen Doktorwürde

der hohen medizinischen Fakultät

der Universität Basel

vorgelegt

von

Paul Preiswerk, prakt. Arzt

aus Basel.

Leipzig
Verlag von Georg Thieme
1907.

Digitized by the Internet Archive
in 2026

https://archive.org/details/uberdasprimareka0000paul

Aus der patholog.-anat. Anstalt in Basel.
Vorsteher: Prof. E. Kaufmann.

Über das primäre Karzinom der männlichen Urethra.

Von
Paul Preiswerk,
prakt. Arzt aus Basel.
Mit 4 Textabbildungen.

Einleitung.

Das primäre Karzinom der Harnröhre, speziell das der männlichen, galt in früherer Zeit als eine äufserst seltene Krankheit. Es ist daher wohl erklärlich, dafs sich die Hand- und Lehrbücher der Chirurgie und der pathologischen Anatomie der betreffenden Jahre mit diesem Gegenstand sehr kurz befafsten. Genauere Untersuchungen der einschlägigen Literatur haben indessen ergeben, dafs diese Krankheitsform doch nicht gar so selten ist, so dafs Wassermann in seiner Spezialarbeit über das „Epithélioma primitif de l'urèthre" vom Jahre 1895 in der Literatur auf 20 Fälle von primärem Urethralkarzinom der männlichen Harnröhre stiefs, während Burckhardt in seinen „Verletzungen und chirurgischen Erkrankungen der Harnröhre" (Handbuch der Urologie 1904) deren 34 erwähnen konnte, in welcher Zahl 3 selbst beobachtete Fälle figurieren, von denen mir einer in liebenswürdigster Weise vom langjährigen Assistenten des Herrn Prof. Burckhardt sel., Herrn Privatdozent Dr. Suter, zur Bearbeitung überlassen wurde.

Ein zweiter Fall, der wegen komplizierter Strikturerscheinungen in die chirurgische Abteilung des Bürgerspitals (Vorsteher Herr Prof. Enderlen) eingeliefert worden war und in der hiesigen pathologisch-anatomischen Anstalt zur Obduktion gelangte, wurde mir von deren Vorsteher, Herrn Prof. E. Kaufmann, in dankenswerter Weise zur Untersuchung überwiesen, so dafs ich nun im Stande bin, zu den beobachteten 33 Fällen noch 2 eigene hinzuzufügen.

Des ferneren gelang es mir, in der Literatur noch 4 einschlägige Arbeiten zu finden, so dafs die mir zur Verfügung stehende Kasuistik, ohne die 2 von Burckhardt nur erwähnten, nicht bearbeiteten, 39 Fälle beträgt, die ich am Schlusse meiner Arbeit tabellarisch zusammengestellt habe.

Krankengeschichte I.

F. D., 63 Jahre alt.

Anamnese: Im Alter von 20—30 Jahren verschiedene Gonorrhöen, die ausheilten. Vor 15 Jahren bemerkte Patient Abnahme des Strahles und Schwierigkeit bei der Emission des Urins, die auf Bougieren hin gehoben wurde. Im Mai 1904 wurde eine Härte am Damm bemerkt, und zu gleicher Zeit langsam sich mehrende Miktionsbeschwerden, speziell Schwierigkeit der Emission. Patient liefs sich darauf untersuchen. Es fand sich eine Striktur, die in einigen Sitzungen bis Charrière 10 dilatiert wurde. Ende Juni nahm die Schwellung dann zu, und es wurde ein perinealer Abszess inzidiert. Daraufhin entwickelte sich eine perineale Urinfistel, die einen Teil des Urins durchliefs. Diese wurde nun mit Verweilkatheter behandelt, die Striktur dadurch etwas erweitert, die Fistel aber nicht geheilt. Es bildete sich dann weiter eine gröfsere Schwellung, die zum zweiten Male Ende Juli inzidiert wurde. Auf das hin ging aller Urin per fistulam ab.

Status: Aller Urin geht durch eine perineale Fistel. Am Damm, hinter dem Skrotum, eine kleinfaustgrofse, harte, mit der Harnröhre in Verbindung stehende Geschwulst mit langer Narbe, und in der Narbe mehrere Fisteln, die Urin und Eiter entleeren.

Im Penis, dicht hinter der Glans, im linken Corpus cavernosum ein haselnufsgrofser, harter Tumor fühlbar. Inguinaldrüsen nicht verändert.

Harnröhre: Für dicke Explorationssonde ist 7 cm hinter dem Meatus ein leicht überwindbares Hindernis, und 14 cm ab meato ein enges Hindernis, das nur mit feinen Sonden unter leichter Blutung zu überwinden ist. Von einer der Fisteln am Damm aus gelangt man in einer Tiefe von 7 cm auf die eingeführte Sonde.

Prostata: Sehr grofs, sehr dolent.

18. IX. Miktion zweistündlich. Sonde 17—19. Schmerzhaft. Einführung schwierig. Temperaturanstieg auf 37,9.

19. IX. Sonde 15—19. Vorbereitung zur Operation.

20. IX. Operation. Urethrotomia. Partielle Exzision des Tumors. Medianer, langer Schnitt, Exzision der Fistel. Erst hinten Urethrotomie auf einer dünnen, elastischen Leitsonde, da Metallsonde und Sonde 17 nicht einführbar. Es wird ein roter, elastischer Katheter in die Blase gelegt. Wie man mit der Spaltung der vorderen Infiltration beginnt, zeigt sich hier ein im Inneren zerfallenes Karzinom. Bei der Isolation der Urethra zeigt es sich, dafs Urethra und Bulbus karzinomatös diffus verwachsen sind. Es wird durch einen oberflächlichen Schnitt das Karzinom abgetragen und die Schnittfläche verschorft. Reichliche Ligaturen der durchschnittenen Gefäfse. Tamponade der hintern Wunde. Vorne oberflächliche Tamponade. Im Bett: Drainage der Blase.

21. IX. Patient ohne Schmerzen, aber schlaflos. Verbandwechsel. Verband sehr feucht. Wunde reizlos. Urin klar. Blasenspülung.

22. IX. u. 23. IX. Zweimal täglich Verbandwechsel, da die Wunde stark sezerniert. Täglich Spülung der Blase. Verweilkatheter funktioniert sehr gut.

24. IX. Operation in Äthernarkose. In Steinschnittlage wird ein medianer Schnitt gemacht in der Raphe von dem Frenulum zur früheren Inzision. Hinter der Glans wird die Haut zirkulär durchtrennt und der Penis herausgeschält. Die Corpora cavernosa werden unter Abklemmung durchtrennt, ebenso das

hintere Ende des Bulbus. Grofse, klaffende Wunde. Hierauf wird die Harnröhre hervorgezogen und in die Haut eingenäht. Die Wunde fortlaufend geschlossen unter Einlegen einer Mèche an der Stelle, wo früher der Verweilkatheter lag. In der Mitte führt ein Mercierkatheter in die Blase.

25. IX. Patient ordentlich, aber schwach. Zweimal Verbandwechsel, da der Verband hinten in der Umgebung des Katheters feucht ist.

26. IX. Häufiger Drang zum Urinieren. Es wird deshalb der Verweilkatheter gewechselt, der ums Auge total inkrustiert ist. Aus der neuen Harnröhre ziemlich viel Eiter.

27. IX. Zweimaliger Verbandwechsel. Wieder Katheter gewechselt. Zweimal Blasenspülung.

28. IX. Abends Klysma. Wechseln des Katheters, Blasenspülung, Verbandwechsel. Wunde sieht gut aus. Katheter wieder etwas inkrustiert. Allgemeinbefinden ordentlich.

29. IX. Zweimaliger Verbandwechsel. Zweimal Blasenspülung. Wechseln des Katheters.

30. IX. Entfernen der Nähte und der Mèchen. Es hält alles. Die Narbenstellen sauber. Stellenweise haben die Nähte eingeschnitten. Zweimal Verbandwechsel und Blasenspülung.

1. X. Es wird der Katheter weggelassen. Trockener Verband. Stuhl auf Klysma reichlich.

2. X. Nachts schlechte Miktion. Borspülung.

3. X. Nachts wegen Ischiasschmerzen schlecht. Borspülung der Blase. Ölinjektion. Miktion zweistündlich. Wunde gut. Täglich Klysma.

4. X. Spülung der Blase mit $^1/_2{}^0/_{00}$ Arg. nitr.-Lösung. Schmerzen in der linken Hode.

5. X. Spülung mit $^1/_2{}^0/_{00}$ Arg. nitr. Links oben, über der Einschnittstelle in der Inguinalgegend einige harte Stellen in der Tiefe der Haut. Nicht deutlich mit dem Samenstrang adhärent. Rechts ein kleiner Knoten in der Tiefe des Samenstrangs. Borspülung. Ol. salic.

6. X. Nachts schlecht. Häufiger Drang. Borspülung. Ol. salic.

7. X. Nachts häufige Bedürfnisse. Fieber. Der linke Nebenhoden ist hart infiltriert.

8. X. Es lassen sich noch einige Nähte aus der zurückgezogenen Harnröhrenmündung entfernen. Spülung der Blase. Miktion einstündlich.

9. X. Beide Nebenhoden etwas hart infiltriert. Wunde sauber.

10. X. Nachts 2—$2^1/_2$ stündliche Miktionen, ohne Schmerzen. Die ganze rechte Renalseite dolent. Pyelitis dextra. Blasenspülung. Ol. salic.

11. X. Rechte Niere und rechte Bauchseite dolent.

12. X. Die Nebenhoden sind noch etwas dolent. Die Tumoren in der Haut links sind noch vorhanden.

13. X. Urin leicht trüb. $^1/_4{}^0/_{00}$ Albumen; Eiterdepot. Miktionspausen 3 Stunden.

14. X. Rechte Niere nicht mehr dolent. Narbe tadellos. Meatus urethrae sauber.

15. X.—17. X. Status idem.

18. X. Kastration links. Elliptische Exzision der Haut mit der Metastase, dann Ligatur des Samenstranges in verschiedenen Teilen. Herauspräparieren

des Hodens, der mit der Haut verwachsen ist. Viele Ligaturen. Fortlaufende Naht der Haut. Im Skrotum ein Drain.

19. X. Dreistündige Miktionspause. Verbandwechsel, da das Drain ziemlich viel Blut gab.

20. X. Drain weg.

21. X. Wunde gut.

24. X. Nähte entfernt.

26. X. Wunde zeigt oberflächliche Epithelnekrosen.

31. X. Auf dem Skrotum neben der Narbe immer noch nekrotische Oberhaut. Am Damm üppige Granulationen, die abgetragen werden. In der Narbe ein Knopf, aus dem sich dicke, gelbweifse Käsemassen ausdrücken lassen. Mikroskopisch bestehen diese aus polymorphen, grofskernigen Tumorzellen.

2. XI. An der skrotalen Narbe stöfst sich die nekrotische Haut ab.

3. XI. Exzision des Tumors in der Narbe mit 1% Kokain-Adrenalin. Kollaps! Elliptische Exzision. 6 Knopfnähte.

4. XI. Vormittags Schüttelfrost. Temperatur 38,6.

5. XI. An der Wurzel des Skrotums über der Symphyse eine harte, empfindliche, phlegmonöse Entzündung, ausgehend von der Testektomienarbe, die immer noch nekrotisch belegt ist. Feuchter Verband zweimal täglich.

6. XI. Einige nekrotische Stellen vereitern.

7. XI. Nähte entfernt. p. p. Heilung.

8. XI. Austritt. Allgemeinbefinden ordentlich. Patient sieht viel besser aus als beim Eintritt. Es fehlt der Penis und der linke Testikel. Alles gut vernarbt, nur an der Testektomienarbe noch über dem Skrotum ein belegter nekrotischer Hautschorf, darunter eine Härte. Der rechte Hoden bis auf eine Schwiele im Nebenhoden normal. Dagegen eine kleine, derbe Inguinaldrüse. Die Wunde am Damm geheilt. Der Meatus recht gut mit der äufsern Haut verwachsen. Links noch keine Granulationsstellen. Miktion leicht, schmerzlos, alle 2—3 Stunden. Urin eine Spur opaleszierend. Albumen in Spuren. Ein Rezidiv nicht zu fühlen.

14. XI. In der Zwischenzeit ist das Befinden des Patienten ein gutes. Emission des Urins geht leicht vor sich. Nur die Narbe am Skrotum läfst zu wünschen übrig.

25. XI. Der den Patienten in seiner Heimat behandelnde Arzt bemerkt „une petite induration suspecte sous la peau du scrotum, à droite", die er unter Kokainanästhesie entfernte. „Il ne s'agit que d'un seul ganglion, isolé, sous la peau du scrotum et facilement extrait. Les pinces seulement l'on fait éclater .... Je trouve que la région du meat artificiel s'indure fortement, il y a des végétations suspectes, et enfin, la queue de l'épididyme droit est indurée et assez volumineuse".

17. XII. Patient verreist nach Paris „pour encore tenter deux choses: le Sérum Doyen et la Radiothérapie".

16. II. 05. Der Kräfteverfall nimmt rapid zu.

21. III. Patient geht an Kachexie zugrunde.

Sitz und makroskopische Beschreibung des Tumors.

Sieben Zentimeter hinter dem Meatus externus beginnt ein graurötlicher Tumor, welcher sich, nachdem die Harnröhre in der Me-

dianlinie gespalten worden war, als eine von der Urethra nach dem Perinäum hin wachsende Geschwulst präsentiert.

Die nach der Harnröhre gerichtete Oberfläche ist rauh, höckerig, mit mäfsig tiefen Einkerbungen versehen. Einzelne Partien, besonders die gegen die Corpora cavernosa penis hin liegenden, sind durch deutliche Furchen in einzelne Läppchen geschieden, während diese Trennung in der Gegend der Pars prostatica ganz verschwindet.

Die Gröfse der Neubildung beträgt die eines grofsen Gänseeies. In der rechten Hälfte befindet sich eine ungefähr 1 cm tiefe Zerfallshöhle, deren Grund eine etwas unebene, kleinhöckrige Beschaffenheit zeigt.

Links und rechts erstreckt sich der Tumor längs der Harnröhre nach vorne, wo er ungefähr 5 cm vom Meatus externus

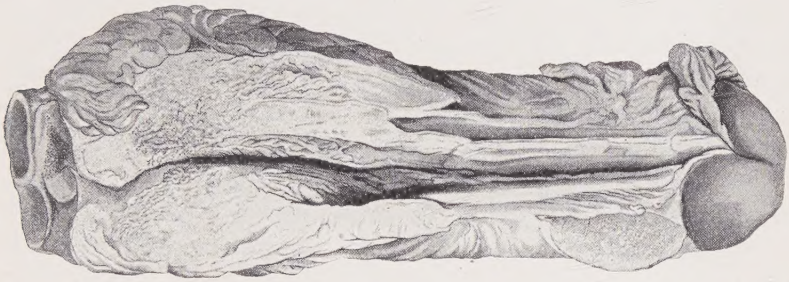

Fig. 1.

ziemlich zugespitzt endigt. Die Urethra wird auf dieser Strecke von der Neubildung rinnenförmig von unten her umfafst. Im vorderen Drittel, dicht hinter dem Sulcus coronarius beginnend, findet sich im linken Corpus cavernosum penis eine harte, walnufsgrofse Stelle, welche als eine Krebsmetastase anzusprechen ist. Die Schnittfläche dieses Krebsknotens zeigt eine etwas weniger rauhe Beschaffenheit, als sie bei dem primären Tumor anzutreffen war. Ein Schnitt durch den primären Herd, parallel zur Längsachse der Urethra geführt, zeigt eine homogene Beschaffenheit, während ein senkrechter, durch die gegen die Pars cavernosa hin auslaufenden Zipfel geführter deutlich eine Trennung in zwei Partien erkennen läfst, in eine der Urethra näher gelegene, schwarzgrün gefärbte, die etwas über die Hälfte reicht, und in eine mehr peripher gelegene, deren Aussehen genau der Oberfläche des zur Urethra parallel geführten Schnittes entspricht.

Die Harnröhre, deren Epithel bis kurz vor dem Beginn des Tumors keinerlei Veränderungen aufweist, geht hier plötzlich im Tumorgewebe unter. Ihr weiterer Verlauf in der Pars prostatica ist an dem Präparat nicht zu erkennen. (Siehe Fig. 1.)

Mikroskopische Untersuchung des Tumors und der Metastasen.

Was den mikroskopischen Befund anbetrifft, so schrieb s. Z. Herr Prof. Kaufmann, der die Freundlichkeit hatte, den Tumor zu untersuchen, folgendes: „Der Tumor besteht aus mächtigen Zapfen, welche durch schmale Bindegewebszüge voneinander getrennt sind. Die Zapfen sind solide und bestehen zu äufserst aus zylindrischen Zellen, dann folgen viele Zellreihen mit Übergängen zu rundlichen Zellen. In der Mitte sind die Zapfen vielfach in Degeneration begriffen.“ Meine mikroskopischen Untersuchungen, deren Resultate in vollem Einklang mit dem eben erwähnten Befunde stehen, zeigten folgendes: An dem aus der Mitte des Tumors gewonnenen, mit Hämatoxylin-Eosin gefärbten Präparate erblickt man im mikroskopischen Gesichtsfeld eine streng durchgeführte Sonderung der karzinomatösen Neubildung von dem Stützgewebe. Das Stroma zeichnet sich durch einen äufserst geringen Gehalt an Blutgefäfsen aus und bildet das aus verschieden grofsen Maschen zusammengesetzte Netzwerk, in das die Geschwulstmassen eingewuchert sind. Eine kleinzellige Infiltration ist beinahe überall vorherrschend, teilweise in dem Mafse, dafs dadurch die bindegewebige Stützsubstanz auf weite Strecken hin beinahe verdeckt wird. Namentlich stark ausgeprägt findet sich dies an den Stellen des fortschreitenden Wachstums der Neubildung und ist als reaktive Tätigkeit des bindegewebigen Stromas aufzufassen, indem nämlich die einwuchernden Krebszapfen als Fremdkörper wirken und so ein den entzündlichen Prozessen ähnlicher Vorgang sich abspielt. An einzelnen Stellen scheint dieser Reiz so heftig zu sein, dafs die wachsenden Geschwulstmassen wie in einer eitrigen Bindegewebsinfiltration zu stecken scheinen.

Die Zellformen, aus denen das Karzinom zusammengesetzt ist, sind äufserst vielgestaltig, so zwar, dafs beinahe immer der epitheliale Charakter gewahrt bleibt. Diese Vielgestaltigkeit ist wohl hauptsächlich dadurch bedingt, dafs, wie aus den Präparaten hervorgeht (siehe Fig. 2), aus Mangel an einer Zwischensubstanz die Zellen sich hart aneinanderlegen und durch verschieden rasches

Wachstum einen gegenseitigen Druck ausüben, sich abplatten, oder vom ursprünglichen Typus ganz differente Gestaltung zeigen, was besonders an den Stellen des intensivsten Wachstums, die sich durch massenhafte Kernteilungsfiguren in allen Stadien auszeichnen, deutlich der Fall ist. An andern Stellen wiederum liegt die Formänderung in einer Degeneration während des Wachstums begründet.

Bei der Betrachtung der Krebszapfen erblickt man, wie dieselben zu äufserst aus einer Reihe zylindrischer Zellen bestehen, die einen, die Epithelmassen deutlich abgrenzenden, kontinuierlichen

Fig. 2.

Saum darstellen, während nach dem infiltrierten, periurethralen Bindegewebe hin die oben beschriebenen polymorphen Zellen von epithelialem Charakter vorherrschend sind. Die Krebszapfen selbst zeigen sich als solide, in die Tiefe wuchernde Stränge, die unter sich durch brücken- und balkenartige Ausläufer in Verbindung stehen, an denen häufig eine konzentrische Schichtung der die Krebszapfen zusammensetzenden Elemente zu erkennen ist, so dafs zwiebelschalenartige Gebilde entstehen, welche die Neigung zeigen, im Zentrum mehr oder weniger zu verhornen. Die äufsersten Zellen dieser

Hornperlen tragen noch deutlich den Charakter des Epithels, dem sie entstammen, während Zellen der inneren Schichten polyedrische Gestalt annehmen, einen schlecht gefärbten Kern besitzen und in ihrem Protoplasma Keratohyalinkörnchen aufweisen. Zu innerst endlich finden sich bei den meisten dieser Krebsperlen nur noch kernlose, platte Zellen, die zum gröfsten Teil verhornt sind, wie es an den nach Mallory gefärbten Präparaten gut erkennbar ist.

Die mikroskopische Untersuchung der Metastasen im linken Corpus cavernosum penis und in der Scrotalhaut zeigt durchweg

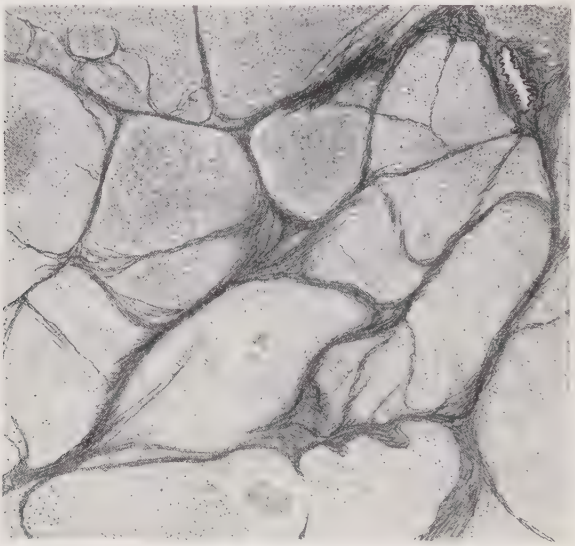

Fig. 3.

dieselben Zellformen, wie sie der primäre Herd aufwies, d. h. es handelt sich um typische Metastasen eines verhornenden Plattenepithelkrebses.

Was den Weg und die Bahnen der Propagation des Tumors anbetrifft, so sind diese Verhältnisse am besten an den Elastinpräparaten (s. Fig. 3) zu erkennen. Mit Hilfe dieser Färbmethode ist man imstande, mit aller Deutlichkeit zu sehen, wie sich die Krebszapfen längs der Urethra in den von der Natur vorbereiteten Wegen, nämlich in den Lymphspalten und namentlich in den kavernösen Räumen des Penis und der Urethra nach vorne hin ausbreiten, indem vorerst die Bindegewebsbalken mit ihren glatten Muskelfasern und elastischen Elementen, sowie die Endothelien intakt bleiben und

erst bei einer Degeneration der Tumormassen dem Untergange geweiht sind.

Krankengeschichte II.

W. B., 61 Jahre alt.

Eintritt: 27. I. 06.

Austritt: 6. II. 06. †

Anamnese: Mit 52 Jahren wieder eine Gonorrhoe. Der Ausfluſs dauerte ein Vierteljahr lang, darauf ein drei Wochen dauernder Blasenkatarrh. In dieser Zeit an Hals, Nacken und linkem Vorderarm bösartige Furunkeln und Phlegmonen. Nach Aussage des Arztes eine schwere Sepsis. Herzstörungen auch vorhanden. Harnröhre weist multiple Strikturen auf. Patient wurde jahrelang bougiert, während welcher Zeit er keine Beschwerden hatte. Seit 6 Jahren ein Diabetes erkannt. (— 4% Zucker.)

Seit 3 Wochen plötzlich Urinbeschwerden. Patient erkrankte am 4. I. 06. mit Schüttelfrost und starken Schmerzen an der Wurzel des Penis. Der Urin floſs nur tropfenweise und unter starkem Brennen ab. Vor 8 Tagen wurde zum ersten Male und von da an täglich katheterisiert. Da der Katheterismus heute nicht gelang, wurde der Patient in das Spital gewiesen. Vor $1^1/_2$ Jahren Gangrän am linken Fuſsrücken. Amputation der 2. Zehe.

Status: Grosser, fettreicher Mann. Gesicht bläulich-cyanotisch. Pupillen reagieren nicht auf Lichteinfall, dagegen auf Akkommodation. Zunge gerade vorgestreckt, weiſs belegt. Leber- und Milzdämpfung nicht vergröſsert. Über der Symphyse findet sich eine halbkreisförmige Zone absoluter Dämpfung bis gegen den Nabel reichend. Ihr entspricht eine durch die gespannten Bauchdecken nicht sehr deutlich zu fühlende Resistenz, entsprechend der ausgedehnten Blase. Die Regio pudenda ist mit schmierigem Sekret belegt, ekzematös. Penis: an der Unterseite im Sulcus praeputii linsengroſse, weiſse Narben.

Sitz der Erkrankung: Die Peniswurzel ist von einem derben, auf Druck schmerzhaften Infiltrat umgeben. Keine Fluktuation. Man fühlt die Harnröhre als fingerdicken gebogenen Strang unter der Raphe des Perinäus; ebenfalls sehr druckempfindlich. Von der vorderen Rektalwand fühlt man eine derbe Verdickung des periurethralen Gewebes. Der Urin wird spontan nur tropfenweise entleert, während die Blase gefüllt ist. Beim Katheterisieren gelingt es, mit Charrière IX zu passieren. Man stöſst auf einen Widerstand 2 cm hinter dem Orificium externum, ferner auf ein zweites, kurz vor dem Eindringen in den Blasenhals. Am Anus einige Hämorrhoidalknoten. Urin dunkel, trübe, dick, mit rötlich-gelbem Sediment. Spez. Gew. 1028. Trommer positiv. 2% Zucker. Aceton. Albumen 2‰. Mikroskopisch: Frische rote Blutkörperchen. Leukocyten, geschwänzte und stockzahnförmige Blasenepithelien, hyaline und Wachszylinder.

Diagnose: Multiple, postgonorrhoische Urethralstrikturen. Fausse route. Periurethritische Infiltrationen. Cystitis. Ischuria paradoxa. Diabetes mellitus. Nephritis chronica. Degeneratio cordis cum dilatatione. Tabes dorsalis (Polyneuritis diabetica?).

28. I. Patient löst spontan Urin. Blase stets gefüllt. Beim Versuch zu katheterisieren geht eine kleine Knopfbougie leicht in die Blase. Mit dem Metallkatheter XVI gelangt man nicht in die Blase. Die Spitze verfängt sich

in einer derben Tasche. Der Versuch wird nicht forciert. Es ergeben sich folgende Strikturen: I. 1 cm hinter dem Orificium externum; II. an der Wurzel des Penis; III. am Übergang in die Blase. Die beiden ersten geben leicht nach. Patient uriniert dreimal, jeweilen 300 cm³. Nach der Miktion ist die Blase gleichwohl gefüllt, sie ragt handbreit als derbe Resistenz über die Symphyse empor. Urinmenge in 24 Stunden 1020 cm³.

29. I. Urin 1800 cm³, stets spontan entleert. Patient sehr apathisch. Klagt über Schmerzen am Damm und Skrotum. Die Infiltration hat zugenommen.

30. I. Temperatur subfebril. Vermehrte Schmerzen. Stärkere Schwellung des Dammes und der rechten Skrotalbasis. Auf der Unterfläche eine fünffrankstückgrofse, graublau verfärbte Stelle mit deutlicher Fluktuation. Inzision. Es entleert sich erst ein scheufslich stinkendes Gas; das Gewebe ist mifsfarben, zunderig. Bei tieferem Eingehen fällt dicker, braungelber Eiter vor. Spülung, Tamponade, T-Binde. Im Eiter massenhaft Diplokokken, Staphylokokken, dicke Stäbchen, die sich nach Gram nicht entfärben.

1. II. Urin stets spontan entleert. Blase niemals ganz entleert. Nach der Miktion, die jeweilen 250 cm³ beträgt, ragt die Harnblase als deutlich palpabler Tumor über die Symphyse empor. Täglich einmal Katheterismus mit Blasenspülung. Die Infiltration an der rechten Seite der Harnröhre und an der Basis des Skrotums hat zugenommen. Hier ein gröfserer, brandiger Herd. Es fliefst nur wenig aus der Inzisionsöffnung; deshalb wird mit der Schere das brandige Stück abgetragen und der gestrige Schnitt vertieft, wodurch wieder reichlich Eiter hervorquillt. Urin: spez. Gewicht 1028. Zucker 3%. Deutlich Acetessigsäure.

3. II. Täglicher Verbandwechsel. Katheterismus. Patient scheint bisweilen etwas benommen. Auffallend wenig Schmerzäufserungen.

4. II. Abends $6^1/_2$ Uhr plötzlich totale Benommenheit. Starker Geruch nach Aceton. Venaesectio. 1 Lt. NaCl-Lösung. Nach einer halben Stunde kehrt das Bewufstsein wieder. Patient läfst unter sich gehen, doch ist die Harnblase stets gefüllt.

5. II. Gute Granulationen; alle gangränösen Reste abgestofsen. Schwellung geschwunden.

6. II. Exitus letalis.

Sektionsbericht vom 7. II. 1906.

Genitalien: Beim Aufschneiden der Urethra findet sich im Verlauf derselben durch die Glans des Penis eine dilatierte Striktur. Im obern Teile der Pars pendula eine narbenähnliche Rauhigkeit ohne Verengerung. Die ganze Pars nuda ist eingenommen von einem zerklüfteten, tumorartigen, grauroten Gewebe. Die Urethra ist hier an einer Stelle durchstofsen und kommuniziert mit der Zerfallshöhle. Letztere kommuniziert durch eine Fistel mit der oben erwähnten inzidierten Abszefshöhle am Damm. Die Gegend des Caput callinaginis ist wieder intakt, frei von Tumor; ebenso die Prostata und

die Samenblasen (makroskopisch) frei von Veränderungen. Die Vasa deferentia sind in ihrem untersten Teil auf eine Strecke von je 6 cm verkalkt, starrwandig. Die Blase stark erweitert, zweifaustgrofs, sehr muskulös; Schleimhaut glatt, blafs, mäfsig stark ausgeprägtes Balkenwerk. Trigonum Lieutaudi o. B. Uretheren durchgängig. Oberhalb ihrer Mündung befinden sich in der Blasenwand drei divertikulöse Ausbuchtungen, von denen die eine hühnerei-, die zweite pflaumen- und die dritte kirschgrofs ist. Links neben den Samenblasen sind in fettreichem Gewebe verschiedene, vergröfserte, derbe Drüsen. Eine derselben besteht aus grauweifsem, tumorverdächtigem Gewebe. Mikroskopisch: Der Tumor zeigt auffallend starke Verhornung, daneben sind solide, polymorphzellige Partien vorhanden. In einzelnen Bezirken sind schmale, lange, 2—3reihige Zellzüge durcheinandergeworfen, so dafs oft skirrhöse oder drüsenartige Bilder zustande kommen.

Anatomische Diagnose: Karzinom der Pars nuda urethrae, auf einer alten gonorrhoischen Striktur entstanden. Alte Striktur in der Fossa navicularis urethrae. Fistel aus dem Karzinom in einen perinealen Abszefs. Metastasen in den regionären Lymphdrüsen. Lebermetastase? Starke Hypertrophie und Dilatation des ganzen Herzens. Arteriosklerose. Bronchitis, Emphysem, Bronchiektasen, Ödem der Lungen, Pleuritis adhaesiva dextra. Beginnende Bronchopneumonie des rechten Unterlappens. Kalkherd in der rechten Lunge. Lebercirrhose. Fettdurchwachsung (Cirrhose?) des Pankreas. (Diabetes.) Milztumor. Nephritis parenchymatosa.

Sitz und makroskopische Beschreibung des Tumors.

An dem in Formol gehärteten Präparat findet sich in der aufgeschnittenen Urethra ungefähr $16^1/_2$ cm hinter dem Orificium externum urethrae ein tief ulzerierter Tumor, der sich über die ganze Pars membranacea erstreckt, während die Pars prostatica frei von Tumormassen ist. Von den Corpora cavernosa penis ist der Tumor, in der Längsrichtung gemessen, 2 cm entfernt, während der Abstand vom Orificium internum urethrae kaum $^1/_2$ cm beträgt.

Die Gestalt des Tumors ist die eines Ovales, dessen langer Durchmeser $4^1/_2$ cm und dessen breiter Durchmesser $2^3/_4$ cm beträgt. Die Zerfallshöhle zeigt eine Tiefe von $1^1/_2$ cm (siehe Fig. 4). Die Umgebung ist, namentlich gegen die Pars cavernosa hin, derb infiltriert. Die gegen die Urethra gerichtete Oberfläche ist uneben, höckerig, von tiefen Schrunden durchzogen, die namentlich gegen

die Pars prostatica hin deutlich ausgeprägt sind. Diese Zerklüftung bewirkt, dafs die ganze Oberfläche des Geschwürs in einzelne Lappen und Läppchen zerfällt uud ein blumenkohlartiges Aussehen zeigt.

Die Schleimhaut der Urethra ist an zwei Stellen der Pars cavernosa strikturiert. Im Bereiche des Tumors ist sie gegen die Pars prostatica hin ohne Veränderungen, während sie nach der Pars cavernosa hin, in einer Ausdehnung von ungefähr 1 cm^2 eine unebene, rauhe Oberfläche aufweist. Der Umfang der Harnröhre, der an den intakten Stellen 2 cm beträgt, ist in dem Zerfallsgebiet auf wenige Millimeter zusammengeschrumpft; das Lumen liegt nicht



Fig. 4.

mehr in der Mittellinie, sondern ist stark nach einer Seite hin verzogen, so dafs die Urethralreste nunmehr $1^1/_2$ cm von der Mittellinie zu liegen kommen. Die Stelle der untergegangenen Schleimhaut ist mit höckerigen Gewebsmassen angefüllt. Die Farbe des Tumors ist graurötlich, die Konsistenz weich. Ungefähr 1 cm hinter dem Beginne des Tumors gelangt die Sonde durch einen nach vorne gerichteten Fistelgang von 3 cm Länge in der Dammgegend zum Vorschein.

Mikroskopische Beschreibung des Tumors.

Das zur mikroskopischen Untersuchung gelangende Stück stammt aus dem vorderen Drittel der Neubildung. Die Schnitte wurden so geführt, dafs an den zuvorderst gelegenen Präparaten in

querer Richtung eben noch die normale Harnröhrenschleimhaut getroffen ist, während die hintere Begrenzung der exzidierten Partie an dem Orte des intensivsten Zerfalls der Neubildung liegt.

An den distalen Stellen der Geschwulst ist das periurethrale Gewebe sehr stark mit Rundzellen infiltriert, während das Maschenwerk der Corpora cavernosa penis et urethrae sonst keine Veränderungen aufweist und die Blutgefäfse von den Geschwulstmassen nicht in Mitleidenschaft gezogen sind. Ebenso ist das Harnröhrenepithel in dieser Gegend noch nicht verändert, während es, je mehr die Schnitte sich dem Tumor nähern, beginnt, einer langsamen Degeneration anheimzufallen, indem die Kerne der einzelnen Epithelzellen sich allmählich schlechter tingieren, so dafs schliefslich von einem Epithel überhaupt nicht mehr die Rede ist. An Stelle des untergegangenen Urethralepithels findet sich das gewucherte Tumorgewebe.

Die Krebszapfen sind sehr deutlich ausgeprägt. Sie dringen teils als breite, solide Stränge in die Tiefe, teils bilden sie feinere Verästelungen, die mit Ausläufern anderer Krebszapfen Anastomosen bilden, so dafs auch hier das deutliche Bild eines aus epithelialen Zellen zusammengesetzten Maschenwerkes zustande kommt.

Die Krebszapfen selbst bestehen durchweg aus epithelialen Zellen, die in der Hauptsache sich sehr ähnlich sind.

Im Bereich der Zerfallshöhle sind die Krebszapfen in dem Mafse dicht gruppiert, dafs sie unter Auflösung des periurethralen Gewebes konfluieren und zu massigen Gebilden anwachsen, so dafs an diesen Stellen eine Unterscheidung in Stützgewebe und in Tumorgewebe nicht mehr durchführbar ist.

Rasches Wachstum scheint diesen Tumor nicht auszuzeichnen; Kernteilungsfiguren sind wenigstens nur spärlich anzutreffen. Dagegen zeigt er eine auffallende Tendenz zu verhornen, wie es mit aller Deutlichkeit an den beinahe auf jedem Schnitt erscheinenden Epithelperlen, welche sich durch regelmäfsige, zwiebelschalenartige konzentrische Schichtung mit verhorntem Zentrum auszeichnen, hervortritt.

Historisches.

Die Literatur über das primäre Urethralkarzinom ist, entsprechend dem seltenen Auftreten, eine spärliche. So ist es auch nicht zu verwundern, wenn Ziegler in seinem Lehrbuch der speziellen pathologischen Anatomie vom Jahre 1887 das primäre Karzinom der

Urethra unberücksichtigt läfst, ohne jedoch auf die Erwähnung anderer Neubildungen, unter denun er polypöse und papillöse Wucherungen am Orificium externum weiblicher Harnröhren anführt, zu verzichten.

Ebenso kennt Rokitansky in seinem Lehrbuch der pathologischen Anatomie vom Jahre 1886 kein primäres Urethralkarzinom, sondern nur eine sekundäre, krebsige Degeneration ex contiguo vom Penis und von der Harnblase her.

E. Kaufmann sagt in seinem Lehrbuch der speziellen pathologischen Anatomie (III. Aufl.) bei der Besprechung der Geschwülste der Harnröhre: Primäre Karzinome (selten) kommen als Plattenepithelkrebse (im Anschlufs an Strikturen, an periurethrale und perineale Fisteln oder an der vorher gesunden Harnröhre), sowie als Adenokarzinome vor; letztere können von den Cowperschen Drüsen ausgehen.

Von chirurgischer Seite wurde diese Erkrankung bis in die siebziger Jahre hinein aufser acht gelassen, wie aus den derzeitigen Lehrbüchern von König, Hueter und Emmert zu ersehen ist.

Auch in der französischen Literatur herrschte darüber ziemliches Stillschweigen. So erwähnt Demarquay in seinen „Maladies chirurgicales du pénis“ vom Jahre 1877 überhaupt das primäre Urethralkarzinom nicht, und Boully sagt in seinem „Manuel de pathologie externe“ Vol. IV, bei der Besprechung der Urethraltumoren: „les tumeurs de l'urèthre appartiennent d'une manière presque exclusive au sexe féminin.“ Follin und Duplay (Traité élémentaire de pathologie externe, 1888, Vol. VII) sehen das Karzinom der Urethra im allgemeinen als ein äufserst seltenes und im gegebenen Falle gewöhnlich als ein sekundäres an.

Im Jahre 1834 veröffentlichte Thiaudière in dem „Bulletin général de thérapeutique“ eine Affektion der Harnröhre eines Mannes, die er als primäres Urethralkarzinom ansprach. Ihm folgte Hutchinson im Jahre 1862 mit seiner Abhandlung in den „Transact. of Pathol. Soc. of London“, drei Jahre später Thiersch mit der berühmten Arbeit über den Epithelialkrebs. Von dieser Zeit an mehren sich die beobachteten und genauer bearbeiteten Fälle, so dafs C. Kaufmann in seinen „Verletzungen und Krankheiten der männlichen Harnröhre und des Penis“ (Deutsche Chirurgie 1886) bereits 5 Fälle erwähnen konnte.

Besonders exakte Spezialarbeiten lieferten Wassermann (Epithélioma primitif de l'urèthre) im Jahre 1895 und Carcy in seiner These über das „epithélioma primitif de l'urèthre pré-membraneux“,

welche beide aufser den selbst beobachteten Fällen noch die in der Literatur gefundenen zweckmäfsig bearbeiteten.

Von deutschen Autoren sei noch Bosse genannt, welcher in ähnlicher Weise die Zahl der bekannten Fälle um einen selbst beobachteten vergröfserte. Die beiden neuesten Autoren sind Hottinger mit seiner Veröffentlichung „Über das primäre Karzinom der Harnröhre" im Korrespondenzblatt für Schweizer Ärzte, Jahrgang XXVIII, und E. Burckhardt, welcher im Handbuch der Urologie, 1904, in seinen „Verletzungen und chirurgischen Erkrankungen der Harnröhre" den Urethralkarzinomen ein grofses Kapitel widmet. Auf Grund eines sorgfältigen Quellenstudiums traf er in der Literatur auf 31 Fälle, welche die Harnröhre des Mannes betrafen. Es ist dies die einzige Arbeit, in welcher mit peinlicher Sorgfalt die einschlägige Literatur in vollständiger Weise angegeben wird.

Symptome.

Die Symptome des primären Harnröhrenkrebses beim Manne sind so mannigfaltig und teilweise den Erscheinungen anderer Urethralaffektionen so ähnlich, dafs es bis jetzt unmöglich war, ein für initiale Zustände gemeinsames und charakteristisches Merkmal festzustellen. Des ferneren sind die Symptome verschieden, je nachdem sich der Krebs in der gesunden Harnröhrenschleimhaut entwickelt hat, oder auf dem Boden eines bereits erkrankten oder wenigstens veränderten Urethralepithels entstanden ist, auf welchen Umstand besonders Burckhardt aufmerksam gemacht hat.

Diese Differenzierung dürfte jedoch in den meisten Fällen nicht durchführbar sein, weshalb auch Carcy und Wassermann, die sich mit der Symptomatologie eifrig befafsten, für beide Fälle gemeinsame Symptome annahmen, von der Tatsache ausgehend, dafs das primäre Urethralkarzinom beim Manne sich in den meisten Fällen in strikturierten Harnröhren entwickelt, und dafs die Frühsymptome des auf unveränderter Grundlage entstandenen Krebses mit den Strikturerscheinungen allgemeiner Art zusammenfallen.

Je nach dem Zustande der Entwicklung des Karzinoms sind demgemäfs die auftretenden Symptome verschieden. Vorerst sind es Miktionsbeschwerden, die mit in die Glans ausstrahlenden Schmerzen, bald heftiger, bald weniger heftiger Natur, verbunden sind. Zugleich mit diesen Erscheinungen steigert sich das Bedürfnis des Urinlassens. Das Urinieren selbst nimmt längere Zeit und eine gröfsere Kraftanwendung in Anspruch. Des Harnstrahl hat nicht mehr das frühere

Kaliber; er wird dünner. Sein Weg gleicht nicht mehr einer Parabel, er fällt steiler ab. Nach Hottinger soll in diesem Zustand schon ein Ausfluſs aus der Harnröhre vorhanden sein und wird von ihm als ein für ein beginnendes Urethralkarzinom charakteristisches Zeichen angesehen.

Im vorgeschrittenen Stadium werden die eben besprochenen Symptome deutlicher, namentlich treten die Schmerzen bei der Miktion, die sich noch über dieselbe hinaus erstrecken, in den Vordergrund. In diesem Zustand hüten sich die Patienten, allzuhäufig zu urinieren; ja, es sind Fälle bekannt, wo sie während zehn und mehr Stunden hindurch überhaupt keinen Harn lieſsen. Nach Wassermann sollen diese Miktionsschmerzen dadurch entstehen, daſs der Urin mit den ulzerierten Partien in Berührung komme, was aber nach Hottinger nur dann Gültigkeit haben kann, wenn es sich um zersetzten Urin und um hochgradig zerfallene Stellen handelt; denn in vielen Fällen genügt ja eine einmalige erweiternde Sondierung, um die Schmerzen beim Harnlassen zu heben.

Schlieſslich fällt der Harnstrahl senkrecht ab. Seine Gestalt ist auch anders geworden, anstatt in einem Strahle uriniert der Kranke in einem vielfach zerteilten. Zugleich werden die Strikturerscheinungen immer prägnanter, so daſs es schlieſslich zu einer Harnretention (wie in unserem Fall II) oder zu einer Inkontinenz kommt.

Wie das Harnlassen, so ist auch die Ejakulation mit oft sehr bedeutenden Schmerzen verbunden.

Ein Ausfluſs, der vorerst rein serös ist, später serös-eitrig bis rein purulent wird, ist weder für ein initiales, noch für ein vorgeschrittenes Stadium charakteristisch. Jedenfalls aber ist es von Vorteil, denselben mikroskopisch zu untersuchen, weil hierdurch oft wertvolle Aufschlüsse über die Art der Neubildung, z. B. durch den Nachweis von Zellhaufen und kleinster Geschwulstbröckchen, ermöglicht werden.

Als charakteristisches Symptom für ein vorgeschrittenes Urethralkarzinom dürfen die Blutungen aufgefaſst werden, welche nach jedem, noch so vorsichtig ausgeführten Sondieren auftreten.

Die Neubildung, die ursprünglich auf die Urethralschleimhaut beschränkt war, greift im weiteren Verlaufe um sich und infiltriert das periurethrale Gewebe. Die Urethra selbst wird dadurch in ihrem Verlaufe palpabel, und ein Druck auf dieselbe löst oft einen heftigen Schmerzanfall aus.

Mit dem allmählichen Zerfall des Tumors kommt es, im Verein mit der Urininfiltration des periurethralen Gewebes, zu Abzefsbildung und phlegmonösen Zuständen am Skrotum und vor allem am Perinäum (Fall I und II), die dann ihrerseits den Ausgangspunkt für die Fisteln bilden, durch die Gewebsfetzen und Eiter, gemischt mit Harn und Blut, abfliefsen, während sie bei der Miktion in die Funktion der verlegten Harnröhre treten.

Ätiologie.

Die Frage nach der Ätiologie des primären Karzinoms der männlichen Harnröhre ist noch weit davon entfernt, als gelöst betrachtet zu werden, und wird es auch bleiben, solange die Ursache des Karzinoms überhaupt unaufgeklärt ist.

Von den vielen Theorien, die bei der Forschung nach der Krebsätiologie aufgestellt worden sind, mufs eine grofse Anzahl als durchaus hypothetisch angesehen werden, während bei andern nur prädisponierende Momente zu Recht bestehen. Unter den prädisponierenden Ursachen ist als jetzt ziemlich allgemein anerkannt diejenige anzuführen, wonach chronische Reizzustände für das Zustandekommen eines Karzinoms von ausschlaggebender Bedeutung sind. Dafür sprechen besonders einige, den Chirurgen und Pathologen wohlbekannte Bilder, wie die Entstehung des Lippenkrebses bei Pfeifenrauchern, des Zungenkrebses bei Individuen mit scharfkantigen Zahnstümpfen, und auch die auf der Basis chronisch ekzematöser Prozesse entstehenden Paraffin- und Schornsteinfegerkrebse werden stets in diesem Zusammenhang angeführt. Auch das Gallenblasenkarzinom bei Cholelithiasis gehört u. a. hierher. In dieser Weise wurde auch der fortgesetzte Katheterismus für das primäre Urethralkarzinom ursächlich in Betracht gezogen. Das wäre ja schön und gut, wenn sich dieser Katheterismus auf Harnröhren mit intaktem Epithel beziehen würde. Nun werden aber nur diejenigen Harnröhren katheterisiert, deren Passage durch eine Striktur, eine gonorrhoische oder eine traumatische, verlegt ist, in denen das Epithel also irgend eine Läsion schon durchgemacht hat, ein Umstand, auf den besonders von Burckhardt aufmerksam gemacht worden ist. Der Katheterismus dürfte also ätiologisch in Wegfall kommen, oder es dürfte ihm wenigstens nicht mehr die Bedeutung zugemessen werden, wie es bisher oft der Fall war. Ätiologisch bei weitem wichtiger erscheint, um mit Hottinger und Wassermann zu sprechen, der Gesichtspunkt, dafs sich das primäre

Urethralkarzinom mit Vorliebe in traumatisch oder gonorrhoisch strikturierten Harnröhren entwickle. In dieser Weise sagt auch Carcy: „le cancer de l'urèthre se développe le plus souvent chez des sujets qui ont en leur canal enflammé ou par des blénorrhagies ou par des traumatismes. Cette irritation peut en être le point de départ.“ Wenn auch der Wortlaut nicht genau mit dem Hottingerschen übereinstimmt, so ist doch der Sinn der nämliche, indem bei beiden cum grano salis eine Veränderung des Harnröhrenepithels angenommen wird. Jedoch darf diese Auffassung sicherlich nicht als für alle Fälle geltend angesprochen werden, trotzdem Oberländer behauptet, das primäre Urethralkarzinom entwickle sich immer in chronisch entzündeten oder strikturierten Harnröhren, wie an den Fällen von Thiaudière, Griffiths, Albarran, Thiersch, Billroth, Albert, Hottinger, Burckhardt, Montgomery, Salzer-Grünfeld, Schustler und Hutchinson zu ersehen ist, bei denen mit Sicherheit weder ein Trauma, noch eine Gonorrhoe vorausgegangen war.

In einem gewissen Grade scheint aber die Veränderung des Epithels auf die Entstehung des Urethralkarzinoms doch von Bedeutung zu sein. Dafür sprechen auch analoge Erscheinungen an andern Körpergegenden. Ein Magenulcus z. B. kann sehr oft den Boden für ein sich entwickelndes Magenkarzinom abgeben. Des ferneren besteht in den Erosionen strikturierter Harnröhren eine parallele Erscheinung zu den Ulcera cruris und zu der Psoriasis oris, aus denen hin und wieder karzinomatöse Neubildungen sich entwickeln. Ebenso bestätigt auch Posner in der Zeitschrift für Krebsforschung 1904, dafs durch chronische Entzündungen der Urogenitalschleimhaut es beinahe konstant zu einer epidermalen Metaplasierung (Pachydermia oder Verhornung) kommt, die er mit dem Namen Leukoplasie belegt.

Die Akten über den Zusammenhang der Leukoplasie oder Leukoplakie mit dem Karzinom dürfen jedoch als noch nicht geschlossen angesehen werden.

Im Gegensatze zu dem eben Besprochenen klingt die Ansicht, dafs die embryonale Anlage des Karzinoms von Bedeutung sei, gerade hier, wo es sich doch meist um eine metaplastisch veränderte Grundlage handelt, nicht sehr plausibel, während an dieser Stelle nicht näher ausgeführt werden kann, dafs sie in andern Fällen wohl zu Recht bestehen mag.

Diagnose und Differentialdiagnose.

Bei der Diagnose der initialen Erscheinungen eines primären Urethralkarzinoms mufs von vornherein darauf verzichtet werden, mit Sicherheit eine solche stellen zu können, besonders wenn man in Rücksicht zieht, dafs, im Gegensatz zum Urethralkarzinom des Weibes, die Affektion nicht oberflächlich liegt, sondern vom umgebenden periurethralen Gewebe bedeckt ist, folglich dem Auge lange Zeit verborgen bleibt. Dies ist der Grund dafür, warum die Patienten erst in einem vorgeschrittenen Stadium den Arzt um Hilfe angehen. Aber selbst dann bietet die Diagnose oft sehr erhebliche Schwierigkeiten.

Nach Burckhardt ist es die Urethroskopie allein, welche imstande ist, die Krankheit nicht nur in einem vorgeschrittenen, sondern auch in einem anfänglichen Zustand festzustellen, welch letztern er folgendermafsen beschreibt: „Bei der endoskopischen Untersuchung sieht man an Stelle der im weifsen Strikturgewebe klaffenden Zentralfigur eine prominente, gewöhnlich auf einmal ins Gesichtsfeld einschlüpfende Gewebsmasse, die sich durch ihre Farbe und unebene, höckerige Oberfläche deutlich von der übrigen Urethralschleimhaut abhebt. Die Farbe des eingestellten Tumors variiert von hochrot bis gelblichweifs. Seine Oberfläche ist ungleichmäfsig gefurcht, zuweilen himbeerähnlich granuliert, und weist dementsprechend unegale, fleckige Lichtreflexe auf. Sind Ulzerationen vorhanden, so kennzeichnen sich diese durch ihre speckige gelbe Farbe, sowie durch ihr rauhes, zerklüftetes Aussehen.“

So gut abgegrenzt dieses endoskopische Bild eines Urethralkarzinoms auch sein mag, so schützt die Endoskopie doch nicht vor Irrtümern, weshalb auch Burckhardt zur Sicherstellung der Diagnose empfiehlt, auf endoskopischem Wege ein Stück des Tumors zu exzidieren und unter dem Mikroskop zu untersuchen.

In dem Falle von Salzer-Grünfeld wurde nur eine endoskopische Untersuchung angestellt, über die mikroskopische Natur der Neubildung aber kein Aufschlufs gegeben, weshalb dieser Fall nicht als mafsgebend für die endoskopische Diagnose des Urethralkarzinoms angesehen werden darf, im Gegensatz zu dem von Oberländer-Rupprecht veröffentlichten, bei dem die Endoskopie die Vermutung der Diagnose eines Karzinoms wahrscheinlich machte und die angeschlossene mikroskopische Untersuchung der auf endoskopischem Wege herausgeschwemmten Gewebspartikelchen dieselbe bestätigte.

Aus dem Gesagten ersehen wir also, dafs die Endoskopie allein nicht imstande ist, ein unbestreitbares Resultat zu liefern, dafs sie aber dazu berufen ist, im Verein mit der histologischen Untersuchung Hervorragendes zu leisten, indem auf diese Weise das Urethralkarzinom schon in initialen Stadien erkannt werden kann. Eine solche Frühdiagnose ergibt sich übrigens zum Teil aus der Anamnese, so zwar, dafs in denjenigen Fällen, bei denen erst Strikturerscheinungen aufgetreten sind und namentlich weder eine vorausgegangene Gonorrhoe noch ein Trauma verantwortlich gemacht werden kann, das Augenmerk auf ein Urethralkarzinom gelenkt werden mufs.

Wertvolle Aufschlüsse liefert die Palpation, die aber erst dann von Erfolg begleitet ist, wenn die Neubildung auf das periurethrale Gewebe übergegriffen hat, und es sich also um ein vorgeschrittenes Stadium handelt. Die Harnröhre wird dann in ihrem Verlaufe palpabel, als dicker Strang fühlbar, soweit wenigstens die Affektion sich erstreckt, wie es bei dem Patienten Billroths der Fall war, bei dem die Neubildung als eine in der Harnröhre stecken gebliebene Katheterspitze imponierte.

Eine charakteristische Erscheinung bilden die bei der Palpation auftretenden, oft sehr erheblichen Schmerzen, sowie die Blutungen, die bei jedem noch so vorsichtig ausgeführten Sondieren entstehen.

Beim Zusammenfassen all dieser Merkmale ist es einleuchtend, dafs die Diagnose auf ein Urethralkarzinom keineswegs so leicht zu stellen ist, da eine ganze Anzahl der Symptome mit denen anderer Harnröhrenaffektionen zusammenfällt. Differenzialdiagnostisch fällt am ehesten eine einfache, postgonorrhoische oder traumatische Striktur in die Wagschale, und zwar gilt das sowohl für initiale Zustände, bei denen nur Miktionsbeschwerden im Vordergrund stehen, als auch für vollentwickelte, die mit Verhalten des Urins, Harninfiltration des periurethralen Gewebes, Schwellung am Damm und Scrotum, gefolgt von Urinfisteln, die aufser dem Urin korpuskuläre Elemente, Gewebsfetzen und Eiter führen, einhergehen. Sind Gewebsfetzen und stinkender, jauchiger Eiter das Vorherrschende, so ist der Verdacht auf eine karzinomatöse Neubildung sehr berechtigt, während die übrigen Erscheinungen nichts in dem Mafse für das Urethralkarzinom Charakteristisches besitzen.

Der aus den Fistelöffnungen ausdrückbare Brei sollte unter allen Umständen mikroskopisch untersucht werden, weil man dadurch in den Stand gesetzt wird, dem histologischen Aufbau der Neu-

bildung näher zu treten. Finden sich darin neben Epithelien und Eiterkörperchen massenhafte epitheliale Zellen, so entspricht die Diagnose dem wahren Sachverhalt.

Von andern, in der Harnröhre selbst oder in deren Umgebung entstandenen Neubildungen verdienen noch verschiedene angeführt zu werden. So wären einmal die polypösen Neubildungen der Harnröhrenschleimhaut hinter Strikturen zu nennen, die wohl eine bösartige Neubildung vortäuschen können, deren Ausbreitungsgebiet sich aber in die Urethra hinein und nicht in das periurethrale Gewebe erstreckt. Zudem erlaubt die Konsistenz und vor allem die histologische Beschaffenheit des Tumors, ihn wohl von einem Karzinom zu trennen, wie aus einem Breslauer Präparat aus der Sammlung des Herrn Prof. E. Kaufmann, das er mir in freundlicher Weise zum Vergleich überlassen hat, mit aller Deutlichkeit hervorgeht, während Hämangiome, Angiosarkome und Endotheliome bei der Seltenheit ihres Vorkommens beinahe auszuschliefsen sind. Dasselbe gilt wohl von tuberkulösen Prozessen.

Weder mit Hilfe der Endoskopie, noch mit irgend einer andern intra vitam angestellten Untersuchungsmethode ist die Möglichkeit gegeben, ein Karzinom der Urethra und ein Sarkom auseinanderzuhalten. Einen Fall dieser Art veröffentlichte Billroth, wo er die Differentialdiagnose zwischen Sarkom und Karzinom offen läfst und der ewig unaufgeklärt bleiben wird, da Billroth selbst bei der Obduktion nicht zugegen war und später von dem Präparate keine Schnitte angefertigt worden waren.

Wenn man nun die Frage des primären Ursprungs in Rücksicht zieht, so müssen sorgfältig alle jene Fälle ausgeschlossen werden, bei denen der primäre Herd nicht in der Urethralschleimhaut, sondern in einem benachbarten Organe zu suchen ist. Hierher wären zu zählen die primären Karzinome und Sarkome der Prostata, der Samenbläschen, der Cowperschen Drüsen, der Blase und des Penis, wie es E. Kaufmann in seinem anatomisch-pathologischen Beitrag zu den „Verletzungen und Krankheiten der Prostata“ von Socin und Burckhardt in erschöpfender Weise ausgeführt hat. Bei den Sarkomen und malignen Rhabdomyomen der Prostata weist der genannte Verfasser darauf hin, dafs die Urethra in irgend einer Weise in Mitleidenschaft gezogen sei; besonders gilt das für die Pars prostatica. Entweder wird die Urethra einseitig nach rechts oder nach links verschoben oder geknickt, oder sie wird allseitig eingehüllt, eingeengt oder verzerrt, mitunter auch stellenweise etwas

	Autor und Titel	Alter	Symptome	Klin. Diagnose	Anat. Diagnose	Ätiologie	Therapie	Ausgang	Mikr. Untersuch.	Sitz der Neubildung
1.	Thiaudière. Bulletin général de Thérapeutique. T. VII. 1834	junges Individuum	Harnretention, Strikturerscheinungen, Strahl dünn u. geteilt	karzinomatöser Tumor in der Urethralwand	Urethralkarzinom	?	Exzision der Neubildung und Kauterisation	Heilung; nach 3 Jahren noch konstatiert	keine	Pars cavernosa
2.	Hutchinson. Trans. of Path. Soc. London. Vol. XIII. 1861—62	22	Penis geschwoll. Hinter der Glans eine infiltrierte Partie. Urinfistel	phagedänischer Schanker unter dem Präputium	karzinomatöser Tumor	?	Amputat. penis; Kauterisation d. Granulationen	Heilung; nach 8 Monaten noch konstatiert	Plattenepithelkarzinom	Pars cavernosa
3.	Thiersch. Der Epithelialkrebs, namentlich der Haut 1865	60	Miktionsbeschwerden. Perineale Fisteln, aus denen sich Blut, Eiter und Urin entleeren	Stein im Blasenhalse und in der Pars prostatica urethrae	Karzinom der Harnröhre	Strikturen	Inzision vom Damme her	† an Pyämie nach 3 Wochen	Plattenepithelkarzinom mit verhornend. Partien	Pars prostatica
4.	Schustler. Wiener med. Wochenschrift 1881. Nr. 5	72	Anurie, Fieberanfälle, Schwellung d. Scrotums und des Penis	fluktuierende Geschwulst am Perinaeum	zerfallener, karzinomatöser Tumor	?	Eröffnung der Geschwulst	† an Kachexie nach 4 Monaten	verhornender Epithelialkrebs	Pars cavernosa u. Pars membranacea
5.	Billroth. Chirurg. Klinik. Zürich 1860—67	50	Miktionsbeschwerden, Retentio urinae	luetische Affektion der Harnröhre	Sarkom oder Karzinom	?	keine	† an Kachexie nach 1 Jahr	keine	Pars cavernosa
6.	Albert. Lehrb. d. Chirurgie 1885. III. Aufl. Vol. IV.	55	Eitriger Ausfluß aus d. Urethra. Strikturbeschw. Fistel a. Scrotum	Strikturen d. Harnröhre. Später Carc. urethrae	Karzinom der Harnröhre	Phimose	Exzision des Tumors	† an Septikämie nach einigen Tagen	Plattenepithelkarzinom	Pars cavernosa
7.	Czerny-Witzenhausen. Beitrag z. klin. Chir. VII.	48	Miktionsbeschw. Schwellung und Fisteln am Damm	Strictura urethrae	Urethralkarzinom	Trauma; Phimose	Spaltung der Fisteln	† an Kachexie nach 6 Monaten	Kankroid	Pars cavernosa

8.	Czerny-Witzenhausen. Beitrag zur klin. Chirurgie VII.	55	Urinbeschwerd. Ausfluſs, Harnretention. Schwellung d. Perinäums.	Strictura urethrae mit multipler Fistelbildung	Urethralkarzinom	Gonorrhoe; seit 6 Monat. Katheterismus	Spaltung des Abszesses und der Fisteln	† nach 4 Monaten	Kankroid	Pars membranacea u. Pars prostatica
9.	Poncet. Gazette hebdomadaire 1881	46	Strikturbeschw. Urininfiltration u. Urinfisteln	Strictura urethrae	Epithelioma intraperinealis	Gonorrhoe	Urethrotomia interna. Dilatation	?	?	Pars membranacea
10.	Poncet. Gazette hebdomadaire 1881	60	Strikturen, Urininfiltration	Strictura urethrae	Epitheliom	Gonorrhoe	Inzisionen	† nach 10 Monaten	Epithelkarzinom	?
11.	Guyon et Guiard. Annal. d. mal. d. org. gén.-urin. 1883. VIII. IX.	52	Miktionsbeschwerden. Infiltration am Damm. Fisteln.	Strictura urethrae postgonorrhoica	Urethralkarzinom	Gonorrhoe	Urethrotomia interna et externa	† an Kachexie nach 3 Monaten	Plattenepithelkarzinom	Pars cavernosa bis Pars prostatica
12.	Guyon et Guiard. Transformation en épith. à marche rapide 1883	60	Strikturerscheinungen. Harnfisteln	Strictura urethrae	Urethralkarzinom	Gonorrhoe	Urethrotomia externa et dilatat.	† nach wenigen Monaten	?	Pars membranacea
13.	Salzer-Grünfeld. Deutsche Chirurgie. Liefg. 51a	59	Blutung aus der Urethra. Urinretention	Urethralkarzinom	Urethralkarzinom	?	keine	† nach 3 Monaten	keine	Pars membranacea u. Pars prostatica
14.	Mikulicz-Trzebicki. Wiener med. Wochensch. 1884 Nr. XX u. XXI	68	Urinieren erschwert. Phlegmone d. Dammes u. d. Perinäums. Fistel	Strictura urethrae mit Fistelbildung	Urethralkarzinom	Trauma	Amputatio penis	nach 4 Monaten Rezidiv	Plattenepithelkarzinom	Pars cavernosa
15.	Beck. Internat. clincis. 1892. Serie II. Vol. II.	61	Abnahme d. Strahls. Schwellung d. Perinäums. Schmerzen	Strictura urethrae	Karzinom der Harnröhre	Gonorrhoe	Inzision	† nach einigen Monaten?	Plattenepithelkrebs	Pars membranacea

	Autor	Alter	Symptome	Klin. Diagnose	Anat. Diagnose	Ätiologie	Therapie	Ausgang	Mikr. Untersuch.	Sitz der Neubildung
16.	Rupprecht-Oberländer, Zentrlbl. f. Harn- u. Sexualorg. IV. 1893	72	Strikturerscheinungen, Blasenkatarrh, Schmerzen beim Urinieren	Urethralkarzinom	Urethralkarzinom	Gonorrhoe	Resektion der Urethra	$4^1/_4$ Jahre rezidivfrei	Plattenepithelkarzinom ohne Hornperl.	Pars membranacea
17.	Buday. Langenbecks Archiv f. klin. Chirurg. Bd. 49	67	Paraphimose, Fisteln, Urinieren schwer und schmerzhaft	Karzinom der Harnröhre	Cystoma papillare carcinomatosum	?	Amputation von $^2/_3$ des Penis	?	Cystoma papillare carcinomatosum	Pars cavernosa
18.	Albarran. Gaz. des hôpit. 1894, Nr. 134	43	Fisteln am Rücken des Pen's. Spontane Schmerzen	Epitheliom	Epitheliom	harter Schanker	Emasculatio totalis	† nach 1 Jahr	Plattenepithelkarzinom mit Verhornung	Pars cavernosa
19.	Carcy. Thèse de Paris 1895	62	Miktionsbeschwerden. Fisteln am Scrotum	urethrales Epitheliom	Karzinom der Harnröhre	Gonorrhoe	Emasculatio totalis	Heilung nach 10 Monaten konstatiert	Plattenepithelkarzinom mit Verhornung	Pars cavernosa
20.	Cabot. New-York med. Journal 1895. August	60	Abszefs am Perinäum. Urinfistel	Strictura urethrae	Urethralkarzinom	Gonorrhoe	keine	?	Zylinderzellenkarzinom	Pars membranacae
21.	Wassermann. Epithélioma primit. de l'urèthre 1895	67	Strikturerscheinungen, Urininfiltration am Scrotum u. Penis	Strictura urethrae postgonorrhoica	Carcinoma urethrae	Gonorrhoe	Urethrotomia int. u. Dilatation	†	Platten- u. Zylinderepitheliom	Pars membranacea
22.	Wassermann. l. c.	49	Abszess am Perinäum. Cystitis, Strikturen	Strictura urethrae	Carcinoma urethrae	Gonorrhoe	Urethrotomia int. u. Dilatation	† nach 22 Tagen post operat.	nichtverhornende Plattenepithelzellen	Pars cavernosa u. Pars membranacea

23.	Wassermann. l. c.	53	Strikturerscheinungen. Urininfiltration	Strictura urethrae cum infiltratione	Carcinoma urethrae	Gonorrhoe	Inzision u. Dilatat. Resektion	† nach 2 Monaten	Plattenepithelzellen z. T. verhornt	Pars cavernosa
24.	Wassermann. l. c.	66	Miktionsbeschwerden. Perineale Infiltration	Strictura urethrae	Carcinoma urethrae	?	Inzision	† nach $1^1/_2$ Monaten	nicht verhornte Plattenepithelien	Pars cavernosa u. Pars membranacea
25.	Fuller. Journ. of cut. and gen.-urin. dis. 1895. Apr.	Greis	Retention des Harnes. Fistelöffnung a. d. Eichel	?	Urethralkarzinom	?	?	†	Plattenepithelkrebs	Pars cavernosa
26.	Humphry-Griffiths. Trans. Path. Soc. London 1888/89. XL.	70 ?	Schmerzen bei der Miktion. Perineale Abszesse	Strictura urethrae	Urethralkarzinom	?	Perineale Inzision	† 14 Tage post operat.	Plattenepithelkrebs	Pars cavernosa u. Pars membranacea
27.	Durante. Bull. soc. anat. Paris 1893. T. VII.	56	Blutungen aus der Urethra	?	Carcinoma urethrae	?	?	† an Kachexie	Plattenepithelkarzinom	Pars cavernosa
28.	Chevereau. Gaz. d. hôp. 1895. No. 86	62	Harndrang, Schmerzen, Urinfisteln	Epitheliom	Carcinoma urethrae	Gonorrhoe	Emasculatio	Heilung	Plattenepithelkrebs	Pars membranacea
29.	Bosse. Über d. prim. Karz. d. Urethra 1897	25	Urinieren erschwert. Blutung beim Katheterisieren	postgonorrhoische Striktur	Carcinoma urethrae	Gonorrohe	Urethrotomia externa	† 3 Wochen post operat.	Plattenepithelkrebs	Pars membranacea u. Pars prostatica
30.	Binaud u. Chavannaz. Assoc. franc. d'urol. 1897	54	Blutiger Harn. Schmerzen. Urininfiltration	Strictura urethrae cum infiltratione	Urethralkarzinom	Gonorrhoe u. Trauma	Urethrotomia externa	† nach 3 Monaten	Plattenepithelkrebs	Pars cavernosa u. Pars membranacea
31.	Hottinger. Korrespbl. f. schw. Ärzte 1897	55	Wasserbrennen, Ausfluss, keine Blutung.	infiltrierende Neubildung	Urethralkarzinom	Trauma?	Amputatio penis	Heilung	Plattenepithelialkrebs	Pars cavernosa

	Autor und Titel	Alter	Symptome	Klin. Diagnose	Anat. Diagnose	Ätiologie	Therapie	Ausgang	Mikr. Untersuch.	Sitz der Neubildung
32.	Hottinger. Zentralbl. f. Harn- u. Sexualorg.	58	Ausfluſs, Urinieren erschwert. Urinfisteln	Carcinoma urethrae	Carcinoma urethrae	?	Amputatio penis	† nach 1 Monat	Plattenepithelkrebs	Pars cavernosa
33.	Gayet. Lyon. méd. 1901. Nr. 14	76	Blutungen aus der Harnröhre	Tumor in der Fossa iliaca	Carcinoma urethrae	Gonorrhoe u. Trauma	Urethrotomia perinealis	† nach 14 Tagen	Plattenepithelkrebs	Pars cavernosa
34.	König. Monatsber. f. Urologie VI	49	Harnbeschwerd. Schüttelfröste, Urininfiltration u. -fistel	Strictura urethrae	Urethralkarzinom	Gonorrhoe u.	Exzision der erkrankten Partie	vorläufige Heilung	Plattenepithelkrebs	Pars cavernosa u. Pars membranacea
35.	Soubeyran. Bull. soc. anat. Paris 1902	64	Anschwellen des Penis. Phimose. Miktionsbeschw. Hämaturie	Urethralkarzinom	Carcinoma urethrae	Masturbation mit Strohhalmen	Amputatio penis	vorläufige Heilung	Plattenepithelkrebs	Pars cavernosa
36.	Bobbio. Il Policlinico 1903	53	Urinretention. Perinealer Abszeſs	Urethralstenose	Urethralkarzinom	Gonorrhoe	Urethrotomia interna	† nach 5 Monaten	Plattenepithelkrebs	Pars bulbosa
37.	Verfasser.	63	Miktionsbeschw., allg. Strikturerscheinungen, Urinfistel. Perineale Schwellung	Strictura urethra (Carcinoma?)	Carcinoma urethrae	Gonorrhoe	Inzision. Amput. penis. Einseitige Kastration	† 6 Monate post operat.	verhornender Plattenepithelkrebs	Pars cavernosa u. Pars membranacea
38.	Verfasser.	61	plötzliche Urinbeschwerden. Schmerzen in der Peniswurzel	postgonorrhoische Strikturen. Periurethritische Infiltrationen	Carcinoma urethrae	Gonorrhoe	Inzision	† 10 Tage nach Eintritt	verhornender Plattenepithelkrebs	Pars cavernosa u. Pars membranacea
39.	Alsberg-Delbanco. Persönl. Mitteilung	49	keine Beschwerden beim Wasserlassen	Carcinoma urethrae	Carcinoma urethrae	?	Amputation des Penis	Heilung	Plattenepithelkarzinom	Pars cavernosa

Nachtrag: Nach Abschluſs der Arbeit wurde ich von meinem verehrten Lehrer, Herrn Prof. Kaufmann, auf einen im Lancet 1906, Nr. VIII von Shattock veröffentlichten Fall eines primären Urethralkarzinoms aufmerksam gemacht, das im vorderen Harnröhrenteil eines 54jährigen Mannes sich entwickelt hatte, so daſs sich die Zahl der mir zur Verfügung stehenden Fälle auf 40 und mit den 2 von Burckhardt beobachteten auf 42 anwachsen würde.

ausgebuchtet, oder drittens, es ragen knopfartige, polypöse Geschwulstmassen in das Lumen der Harnröhre. In allen diesen Fällen sind fast regelmäfsig Stenoseerscheinungen die Folge. Aber auch weiter nach abwärts, im Gebiet der Pars membranacea, sowie im Anfangsteil des Corpus cavernosum urethrae, kann die Harnröhre von Geschwulstmassen umwachsen und eingeengt werden. In einem Fall von Barth brachen von den Seitenlappen Sarkomknollen nach vorn in die Harnröhre durch und erstreckten sich zwischen den weit auseinandergeschobenen Wänden derselben bis in die Pars bulbosa. Ebenso können die Geschwulstmassen kontinuierlich nach unten dringen und den Damm vorwölben, wie es bei den Patienten von Graetzer, Bree und Langstaff der Fall war, so dafs hier Bilder entstanden, welche unseren Fällen durchaus ähnelten.

Die Karzinome der Prostata gehen viel seltener auf die Harnröhre über, und zwar erklärt sich dies aus dem Fehlen einer Kommunikation des Lymphnetzes der Prostata mit dem der Urethra. In den meisten Fällen ist nur der Eingang der Harnröhre in die Blase und die Pars prostatica betroffen. Im allgemeinen ist die Verengerung des Harnröhrenlumens keine sehr erhebliche, und der von Buchal beschriebene Fall, wo es zu einem kompleten Verschlufs der Harnröhre kam, steht isoliert da.

Die oben erwähnten Karzinome der Cowperschen Drüsen kommen nur dann in Betracht, wenn sie eine ziemliche Gröfse erreicht haben; hierbei ist aber nach den Angaben von Wassermann eine Sondierung der Harnröhre fast immer möglich.

Spezifische Geschwüre (Schanker) sollen hie und da auch zu Verwechslungen führen können, sind jedoch nach mehrfachen Untersuchungen und ex juvantibus (Burckhardt) nach ihrer richtigen Natur zu erkennen.

Das Alter der Patienten steht auch in einem gewissen Zusammenhang mit dem Auftreten des Karzinoms, indem bei der überwiegenden Mehrzahl das „Krebsalter“ erreicht war, und die Fälle von Hutchinson und Bosse, in denen es sich um jugendliche Individuen handelt, stehen vereinzelt da.

Ein hübsches Bild des primären Urethralkarzinoms hat C. Kaufmann gegeben. Er sagt: Der primäre Harnröhrenkrebs entwickelt sich bei älteren Individuen unter den üblichen Strikturerscheinungen, zerstört die Harnröhre und infiltriert die Nachbarschaft. Durch die Zerfallsprodukte der Neubildung entsteht in späterer Zeit unter dem Bilde eines gewöhnlichen Abszesses oder einer Phlegmone

eine Perinealschwellung, nach deren Eröffnung die detritischen Massen mit Urin vermischt entleert werden.

Schlufswort.

Zum Schlusse möchte ich nicht ermangeln, allen denjenigen, die zur Ermöglichung dieser Arbeit beigetragen haben, meinen herzlichsten Dank auszusprechen, so Herrn Prof. Enderlen und Herrn Privatdozent Dr. Suter für die freundliche Überlassung der Krankengeschichten, sowie vor allem meinem verehrten Lehrer, Herrn Prof. E. Kaufmann, für die Zuweisung der Arbeit, für das rege Interesse und für die tatkräftige Hilfe während der Abfassung derselben.

Literaturverzeichnis.

1. Albarran, Epithélioma primitif de l'urèthre. Ann. d. malad. d. org. gén.-urin. 1895.

2. Albert, Lehrbuch der Chirurgie und Operationslehre 1895. IV.

3. Bazy & Chevereau, Un cas d'épith. primit. de l'urèthre. Gaz. d. hôpit 1895. Juli.

4. Beck, A case of primary squamous carcinoma of the bulbous portion of the urethra. Intern. clinic. 1892. Serie II, Vol. II.

5. Binaud & Chavannaz, Sur une forme singulière de cancer de l'urèthre. Ass. franç. d'urol. Paris 1897.

6. Bobbio, Sopra un caso di epitelioma dell' uretra maschile. Il Policlin., fasc. 8, 1903.

7. Bosse, Über das primäre Karzinom der Urethra. Inaugural-Dissert., Göttingen 1997.

8. Buday, Beitrag zur Kenntnis der Penisgeschwülste. Langenbecks Archiv, Bd. 49.

9. Burckhardt, Die Verletzung u. chirurg. Erkrankung der Harnröhre. Handbuch f. Urologie 1904.

10. Cabot, Case of cancer of the urethra. New-York medic. journal 1895. August.

11. Carcy, De l'épith. primit. de l'urèthre prémembraneux. Thèse d. Paris 1895.

12. Chevereau, Un cas d'épith. primit. de l'urèthre. Gaz. d. hôp. 1895, No. 26.

13. Colmers, Über Sarkome u. Endotheliome d. Penis. Beitr. z. path. Anat. u. allgem. Path. 1903, Bd. 34.

14. Delbanco, Prim. Urethr. karzinom. Sitzungsber. d. 74. Versammlung deutscher Naturf. u. Ärzte 1902.

15. Durante, Epithél. de la verge généralisé. Bull. soc. anat. Paris 1903, mars 24.

16. Englisch, Das Peniskarzinom. Wiener mediz. Wochenschrift 1902, Nr. 41 u. ff. 1903.

17. Fuller, A case of cancer of the urethra. Journ. of cut. and gen.-urin. dis. 1895.

18. Gayet, Cancer de l'urèthre. Lyon méd. 1901, No. 14.

19. Griffiths, Epithel. of the mal urethra. Trans. path. soc. London 1888/89. XL.

20. Grünfeld, Endoskopie der Harnröhre u. der Blase. Deutsche Chirurg. von Billroth u. Lücke. Liefg. 51.

21. Guiard, Transf. en épith. à marche rapide. Ann. d. mad. d. org. gén.-urin. 1883. VIII. IX.

22. Hottinger, Über d. prim. Karzinom d. Harnröhre. Korresp. f. schw. Ärzte 1897, Nr. 17/18.

23. Derselbe, Über einen Fall v. prim. Urethralkarzinom. Zentralbl. f. d. Krankh. d. Harn u. Sexualorg. Bd. 11.

24. Hutchinson, Epithel. cancer of the muc. membr. of the urethra. Trans. path. soc. London, 1861/62.

25. Kapsammer, Lymphosarcoma bulbi urethrae. Wiener klin. Wochenschrift 1903, Nr. 10.

26. Kaufmann, C., Verl. u. Krankh. d. männl. Harnröhre u. d. Penis. Deutsche Chirurgie 50a. 1886.

27. Kaufmann, E., Lehrb. der spez. path. Anat. Aufl. III, 1904.

28. Derselbe, Path. Anat. d. malign. Neubildungen der Prostata. 1902.

29. König, Kankroid d. Bulb. u. d. Pars nuda urethrae. Monatsber. f. Urol. VI.

30. Lipman-Wulf, Über Harnröhrenfistel und -krebs. Berliner klin. Wochenschrift 1903, Nr. 3.

31. Oberländer, Beitr. z. Lehre v. prim. Carc. urethrae. Zentralbl. f. d. Krankh. d. Harn- und Sexualorg. Bd. 4.

32. Derselbe, Weitere Beitr. z. Carc. urethrae. Zentralbl. f. d. Krankh. d. Harn- und Sexualorg. Bd. 11.

33. Poncet, Cancer profond de la verge. Gaz. hebdomad. 1881.

34. Posner, Der Urogenitalkrebs in seiner Bedeutung f. d. Krebsproblem. Zeitschr. f. Krebsforschg. 1903, H. 1.

35. Rupprecht, Die Heilbarkeit d. frühzeitig erk. Harnröhrenkrebses b. Manne. Zentralbl. f. Chirurgie 1894, Nr. 46.

36. Derselbe, Die Heilbarkeit d. frühzeitig erk. Harnröhrenkrebses b. Manne. Ein Nachtrag. Zentralbl. f. Chirurgie 1900, Nr. 31.

37. Schustler, Über einen Fall von Epithelialkarzinom. Wiener mediz. Wochenschr. 1881, Nr. 5.

38. Soubeyran, Epithélioma prim. de la portion pen. de l'urèthre. Bull. soc. anat. Paris 1902.

39. Thiaudière, Bulletin général de Thérapeutique. T. VII. 1834.

40. Thiersch, Der Epithelialkrebs, namentl. d. Haut. 1865.

41. Trzebicki, Ein Fall von prim. Krebs d. männl. Harnröhre. Wiener med. Wochenschr. 1884.

42. Wassermann, Epithélioma primitif de l'urèthre. Paris 1895.

43. Witzenhausen, Das primäre Karzinom d. Urethra. Beiträge z. klin. Chirurgie. VII.

Druck von C. Grumbach in Leipzig.

Druck von C. Grumbach in Leipzig.